

# ANÁLISE TOMOGRÁFICA DOS PARÂMETROS ANATÔMICOS DO ÁXIS DE CRIANÇAS

TOMOGRAPHIC ANALYSIS OF ANATOMICAL PARAMETERS OF THE AXIS IN CHILDREN

Alessandro Gonzalez Torelli<sup>1</sup>, Rafael Bellucci Kohlmann<sup>1</sup>, Olavo Letaif Biraghi<sup>1</sup>, Alexandre Sadao Iutaka<sup>1</sup>, Alexandre Fogaça Cristante<sup>1</sup>, Raphael Martus Marcon<sup>1</sup>

## RESUMO

**Objetivo:** Estudo anatômico do eixo através de tomografia computadorizada (TC) em crianças de dois a dez anos de idade, mensurando a angulação das lâminas, espessura e comprimento de lâminas e pedículos e espessura da massa lateral. **Métodos:** Estudou-se 64 TCs da coluna cervical de indivíduos com idades entre 24 e 120 meses, de ambos os sexos e sem deformidades cervicais. Correlacionaram-se as variáveis estudadas com os grupos etários e sexo dos pacientes. A análise estatística foi realizada por meio do teste *t*. **Resultados:** Verificou-se que na faixa etária entre 24-48 meses, 5,5% das lâminas e 8,3% dos pedículos possuem espessura menores do que 3,5mm, espessura necessária para colocação de um parafuso. Entre 49-120 meses não há lâminas com espessuras menores do que 3,5mm e 1,2% dos pedículos possuem espessura menor do que 3,5mm. Em ambos os grupos etários não há comprimento de lâminas e pedículos menores do que 12 mm e massas laterais maiores do que 12 mm. **Conclusão:** A análise das dimensões obtidas no estudo permite, na maioria dos casos, a colocação de parafusos de 3,5mm nas lâminas e pedículos do eixo de crianças. **Nível de Evidência II, Desenvolvimento de critérios diagnósticos em pacientes consecutivos.**

**Descritores:** Eixo. Parafusos ósseos. Tomografia. Fusão espinhal.

## ABSTRACT

**Objective:** To carry out an anatomical study of the axis with the use of computed tomography (CT) in children aged from two to ten years, measuring the lamina angle, lamina and pedicle length and thickness, and lateral mass length. **Methods:** Sixty-four CTs were studied from patients aged 24 to 120 months old, of both sexes and without any cervical anomaly. The measurements obtained were correlated with the data on age and sex of the patients. **Statistical analysis was performed using the Students "t" tests. Results:** We found that within the age range 24-48 months, 5.5% of the lamina and 8.3% of the pedicles had thicknesses of less than 3.5mm, which is the minimum thickness needed for insertion of the screw. Between 49 and 120 months, there were no lamina thicknesses of less than 3.5mm, and 1.2% of the pedicle thicknesses were less than 3.5mm values. Neither of the age groups had any lamina and pedicle lengths of less than 12mm, or lateral mass lengths greater than 12mm. **Conclusion:** The analysis of the data obtained demonstrates that most of the time, is possible to use a 3.5mm pedicle screw in the laminae and pedicles of the axis in children. **Level of Evidence: II, Development of diagnostic criteria in consecutive patients.**

**Keywords:** Axis. Bone screws. Tomography. Spinal fusion.

**Citação:** Torelli AG, Kohlmann RB, Biraghi OL, Iutaka AS, Cristante AF, Marcon RM. Análise tomográfica dos parâmetros anatômicos do eixo de crianças. *Acta Ortop Bras.* 2012;20(2):75-8. Disponível em URL: <http://www.scielo.br/aob>.

**Citation:** Torelli AG, Kohlmann RB, Biraghi OL, Iutaka AS, Cristante AF, Marcon RM. Tomographic analysis of anatomical parameters of the axis in children. *Acta Ortop Bras.* 2012;20(2):75-8. Available from URL: <http://www.scielo.br/aob>.

## INTRODUÇÃO

A região cervical superior é composta pelo occipício, atlas e eixo. Nesta região ocorre metade do movimento de flexão cervical (entre o occipício e C1) e metade do movimento de rotação cervical (C1-C2). A vértebra C1 apresenta uma forma anelar, duas massas laterais, com faces articulares e corpo vertebral ausente.

A vértebra C2 possui corpo vertebral, com processo ósseo dentiforme que se articula com o arco anterior de C1, possui duas massas laterais e duas lâminas.

As vértebras C1 e C2 são estabilizadas por estruturas ósseas

(processo odontóide) e ligamentares (ligamento transverso e ligamento alar).

Um dos aspectos principais em relação à anatomia de C1-C2 é a localização da artéria vertebral,<sup>1</sup> que passa pelo forame transverso de C1, curvando-se em ambos os lados na direção pósteromedial até sua entrada no forame occipital. Esta estrutura, portanto, encontra-se em risco durante a passagem de parafusos em ambas as vértebras.<sup>1,2</sup>

Sabe-se que a região cervical superior é acometida frequentemente por patologias que demandam algum tipo de tratamento

Todos os autores declaram não haver nenhum potencial conflito de interesses referente a este artigo.

1 - Grupo de Coluna do Instituto de Ortopedia e Traumatologia do Hospital das Clínicas da Faculdade de Medicina da Universidade de São Paulo – São Paulo, SP, Brasil.

Trabalho realizado no LIM 41 – Laboratório de Investigação Médica do Sistema Músculo-Esquelético do Departamento de Ortopedia e Traumatologia da Faculdade de Medicina da Universidade de São Paulo  
Correspondência: Rua Oscar Rodrigues Cajado Filho, 204. Vila São Francisco. São Paulo-SP, Brasil. E-mail: [alessandrolorelli@gmail.com](mailto:alessandrolorelli@gmail.com)

cirúrgico, tais como artrite reumatóide, síndrome de Down, fraturas, luxações e lesões ligamentares. Inúmeras técnicas foram descritas para fixação da região cervical alta visando a fusão estável entre as vértebras. As técnicas de amarrilho com fios como Brooks ou Gallie, apesar de serem procedimentos relativamente simples, possuem o inconveniente de necessitarem imobilização rígida no pós-operatório, como também apresentam altas taxas de pseudoartrose (até 30%).<sup>2,3</sup> Com o desenvolvimento dos materiais de síntese, surgiram técnicas que permitem fixação mais estável. Os dois métodos mais utilizados hoje são: a técnica de fixação transarticular com parafuso de Jeanneret e Magerl<sup>4</sup> e a técnica de massa lateral de C1 e pedículo de C2 de Harms e Melcher<sup>5</sup>. Ambas as técnicas, do ponto de vista biomecânico, são superiores à técnica de amarrilho e também envolvem a colocação de parafusos nos pedículos ou pela pars articular de C2, com risco significativo para a artéria vertebral, podendo ocorrer hemorragias, seqüelas neurológicas e até óbito.<sup>1,4-7</sup>

Wright e Laurysen<sup>6</sup> descreveram uma nova técnica de fixação em C2 em dez casos. A técnica consiste na passagem de parafusos nas lâminas de C2 e obteve segundo outro trabalho do mesmo autor estabilidade semelhante à das técnicas de Magerl e Magerl<sup>4</sup> e Harms e Melcher<sup>5</sup> sem as complicações vasculares e neurológicas associadas.

Devido ao menor risco de complicações associadas a essa técnica e a maior taxa de sucesso da artrodese, ela torna-se uma opção atraente de tratamento.

Ferri de Barros et al.<sup>2</sup>, realizaram um estudo tomográfico comparando a adequação de parafusos de fixação nos pedículos e lâminas de C2 em crianças de dois a onze anos de idade, obteve dados que possibilitam inferir que a lâmina de C2 representa um ponto viável de fixação para artrodeses C1-C2 e crânio-cervical em crianças,<sup>6</sup> o que permitiria a aplicação da técnica de Wright em crianças.

Este trabalho tem como objetivos avaliar as dimensões das seguintes estruturas anatômicas na população pediátrica brasileira: lâmina, pedículo e massa lateral de C2; e validar para nossa população os dados obtidos com este estudo.

## MÉTODOS

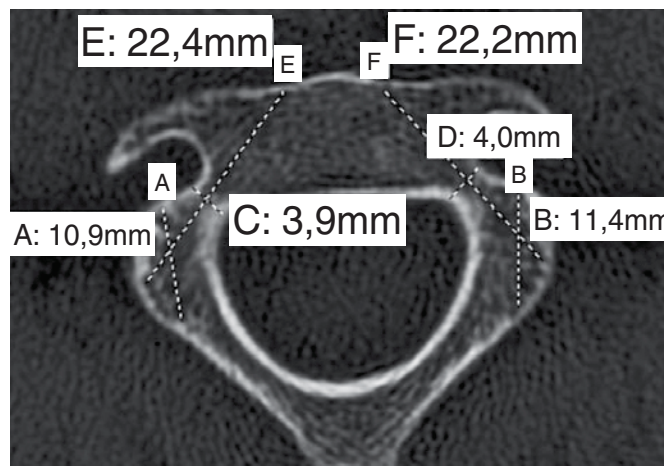
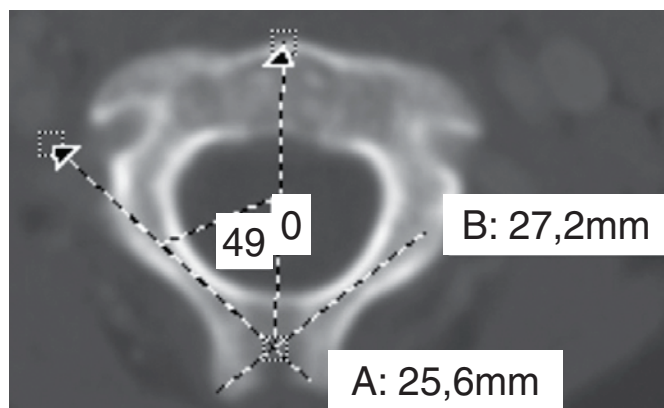
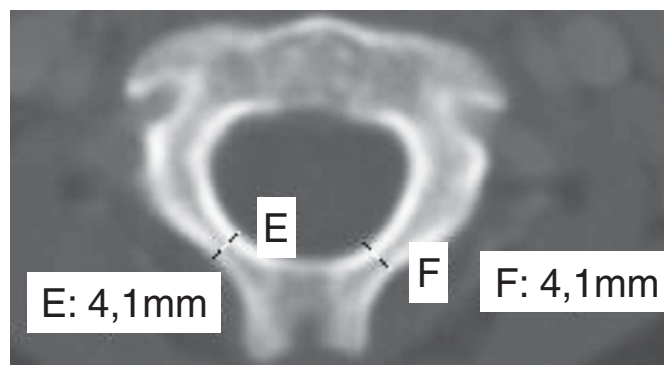
Foram analisadas retrospectivamente 64 tomografias cervicais adquiridas durante o atendimento de rotina ambulatorial e de pronto socorro no complexo do Hospital das Clínicas da Universidade de São Paulo.

Foram selecionados pacientes entre dois e 10 anos de idade e coletados dados referentes à idade e sexo dos pacientes. Os pacientes foram divididos em dois grupos etários: de 24 a 48 meses e de 49 a 120 meses, denominados respectivamente grupo 1 (18 casos) e grupo 2 (43 casos). Excluíram-se os casos que apresentaram anormalidades anatômicas na coluna cervical ou fratura do nível estudado (três casos).

Por meio do programa de imagem ImageJ<sup>®</sup>, as dimensões e angulações das lâminas, pedículos e massas laterais foram avaliadas em um corte axial de C2 correspondente ao ponto médio da altura da lâmina (corte parassagital). A espessura da lâmina de C2 foi medida em milímetros (mm). A medida foi realizada no ponto de menor espessura entre as camadas corticais internas. Cada medida será realizada de modo específico para cada lado da lâmina. (Figura 1) O comprimento (mm) das lâminas foi medido neste mesmo corte axial. A medida foi realizada desde a cortical externa contralateral à lâmina até o limite do comprimento visível naquele corte. (Figura 2)

O ângulo espino-laminar foi traçado para ambos os lados, com uma das linhas no interior da lâmina de C2 paralela às corticais desta lâmina, e outra linha passando pelo centro do processo espinhoso e processo odontóide dividindo a vértebra em duas hemi-vértebras. (Figura 2)

A espessura do pedículo foi medida nesse mesmo corte axial, no seu ponto mais estreito. (Figura 3) O comprimento no mesmo corte, foi medido do ponto de entrada na cortical lateral até a cortical anterior no corpo vertebral. (Figura 3) O comprimento da massa lateral foi medida da transição da lâmina com a massa até a cortical oposta. (Figura 3)



Foi realizada análise estatística utilizando o programa *SPSS 13.0 for Windows*, sendo utilizado o teste *t*. Obtiveram-se dados de média, desvio padrão, valores mínimos e máximos. Foram combinados os dados relativos à idade, sexo e lateralidade (direita e esquerda) com as medidas anatômicas supracitadas.

## RESULTADOS

Das 64 tomografias analisadas, 45 eram do sexo masculino e 16 do feminino. Três foram excluídas do estudo por conterem fratura no nível analisado. A média de idade do grupo total de pacientes foi de  $66,83 \pm 28,93$  meses; a média de idade do grupo 1 foi de  $32,16 \pm 9,06$  meses e do grupo 2 de  $81,34 \pm 20,79$  meses.

Como não se observou diferença significativa ( $p > 0,05$ ) das medidas em relação à lateralidade, os resultados apresentados correspondem as medidas obtidas sem considerar os lados.

As Tabelas 1, 2 e 3 apresentam respectivamente os valores médios com o desvio padrão e os valores mínimos e máximos das medidas anatômicas da lâmina, pedículo e da massa lateral de acordo com grupos etários e gênero.

No grupo 1 observou-se que 5,5% das lâminas e 8,3% dos pedículos possuem espessura menores do que 3,5mm. No grupo 2 não há lâminas com espessuras menores do que 3,5 mm e apenas 1,2% dos pedículos possuem espessura menor do que 3,5mm. A frequência das espessuras da lâmina e pedículo encontram-se representadas nas Figuras 4 e 5.

Em ambos os grupos etários não há comprimento de lâminas e pedículos menores do que 12mm.

O ângulo espino-laminar, medida próxima ao ângulo de posicionamento do parafuso laminar, teve apenas 5% dos valores abaixo de  $41^\circ$ , e 90% esta abaixo de  $51,8^\circ$  graus.

Em ambos grupos etários não registramos comprimentos de massas laterais maiores do que 12mm.

## DISCUSSÃO

Analisando-se os dados obtidos foi possível observar que em ambos os grupos, para todas as medidas realizadas, não houve diferenças estatisticamente significantes ( $p > 0,05$ ) quanto à lateralidade. A diferença observada entre os sexos não foi estatisticamente significativa.

No grupo 1 observou-se que apenas 5,5% das lâminas possuem espessura menor que 3,5mm. No grupo 2 não há lâminas com espessura menor do que este valor. Em ambos os grupos não há comprimento de lâminas menor do que 12mm. O menor e maior valor de espessura da lâmina obtido foi 3,3 e 5,4mm, respectivamente. Pode-se concluir que a passagem de parafusos através da lâmina é factível em ambos os grupos estudados, uma vez que em geral os menores parafusos comercialmente disponíveis para essa finalidade têm diâmetro da rosca com 3,5mm e comprimento de 12mm. O ângulo espino-laminar, em ambos os grupos, teve apenas 5% dos valores abaixo de  $41^\circ$  e 90% estava abaixo de  $51,8^\circ$  graus. O menor ângulo encontrado foi  $40^\circ$  e o maior  $53^\circ$ . A média do ângulo espino-laminar foi de  $45^\circ$  no grupo 1 e  $47,1^\circ$  no grupo 2, sendo essa informação de uso prático na técnica cirúrgica. Os dados obtidos nos dois grupos considerando-se o sexo como variável não foram estatisticamente significantes ( $p > 0,05$ ).

No grupo 1, observou-se que 8,3% dos pedículos possuem espessura menor do que 3,5mm, enquanto esse valor foi de apenas 1,2% no grupo 2. Em ambos os grupos não há comprimento de pedículos menor do que 12mm. O menor e maior valor de espessura do pedículo obtido foi 3,1 e 5,6mm, respectivamente. Apesar dos dados obtidos mostrarem ser anatomicamente possível a colocação de parafuso no pedículo da população pediátrica estudada, deve-se considerar o alto risco de lesão da artéria vertebral<sup>5</sup> com essa técnica, sendo pequena a margem de erro.

**Tabela 1.** Valores anatômicos médio e variação para a Lâmina.

Faixa Etária (Meses)		Lâmina					
		Espessura (mm)		Comprimento (mm)		Ângulo (graus)	
		Média DPM	Intervalo	Média DPM	Intervalo	Média DPM	Intervalo
24 - 48	Masculino	$3,96 \pm 0,28$	3,4 - 4,6	$20,23 \pm 1,75$	17,7 - 23,3	$45,19^\circ \pm 3,41^\circ$	$40^\circ - 53^\circ$
	Feminino	$3,92 \pm 0,34$	3,3 - 4,4	$19,34 \pm 0,81$	17,8 - 19,8	$43,70^\circ \pm 2,26^\circ$	$41^\circ - 47^\circ$
	Total	$3,95 \pm 0,29$	3,3 - 4,6	$19,96 \pm 1,59$	17,7 - 23,3	$45,02^\circ \pm 3,03^\circ$	$40^\circ - 53^\circ$
49 - 120	Masculino	$4,66 \pm 0,35$	3,9 - 5,4	$24,17 \pm 1,29$	21,3 - 26,6	$47,42^\circ \pm 2,78^\circ$	$42^\circ - 53^\circ$
	Feminino	$4,28 \pm 0,39$	3,6 - 4,9	$23,16 \pm 2,52$	17,4 - 27,2	$46,70^\circ \pm 2,98^\circ$	$40^\circ - 53^\circ$
	Total	$4,56 \pm 0,39$	3,6 - 5,4	$23,92 \pm 1,67$	17,4 - 27,2	$47,13^\circ \pm 2,96^\circ$	$40^\circ - 53^\circ$

**Tabela 2.** Valores anatômicos médios e intervalo para o Pedículo.

Faixa Etária (Meses)		Pedículo			
		Espessura (mm)		Comprimento (mm)	
		Média DPM	Intervalo	Média DPM	Intervalo
24 - 48	Masculino	$4,08 \pm 0,42$	3,4 - 4,7	$18,99 \pm 2,02$	16,6 - 22,1
	Feminino	$3,92 \pm 0,42$	3,1 - 4,3	$18,53 \pm 0,89$	17,0 - 20,3
	Total	$3,98 \pm 0,37$	3,1 - 4,7	$18,96 \pm 1,42$	16,6 - 22,1
49 - 120	Masculino	$4,61 \pm 0,38$	3,9 - 5,6	$21,79 \pm 1,46$	19,1 - 25,8
	Feminino	$4,45 \pm 0,55$	3,3 - 5,3	$20,59 \pm 1,65$	17,4 - 23,9
	Total	$4,59 \pm 0,42$	3,3 - 5,6	$21,59 \pm 1,60$	17,4 - 25,8

**Tabela 3.** Valores anatômicos médios e intervalo para a Massa Lateral.

Faixa Etária (Meses)		Massa Lateral	
		Comprimento (mm)	
		Média DPM	Intervalo
24 - 48	Masculino	$8,38 \pm 0,88$	7,3 - 11,1
	Feminino	$7,86 \pm 0,45$	7,3 - 8,8
	Total	$8,27 \pm 0,79$	7,3 - 11,1
49 - 120	Masculino	$9,85 \pm 0,59$	7,3 - 11,4
	Feminino	$9,16 \pm 0,84$	8,1 - 10,8
	Total	$9,66 \pm 0,76$	7,3 - 11,4

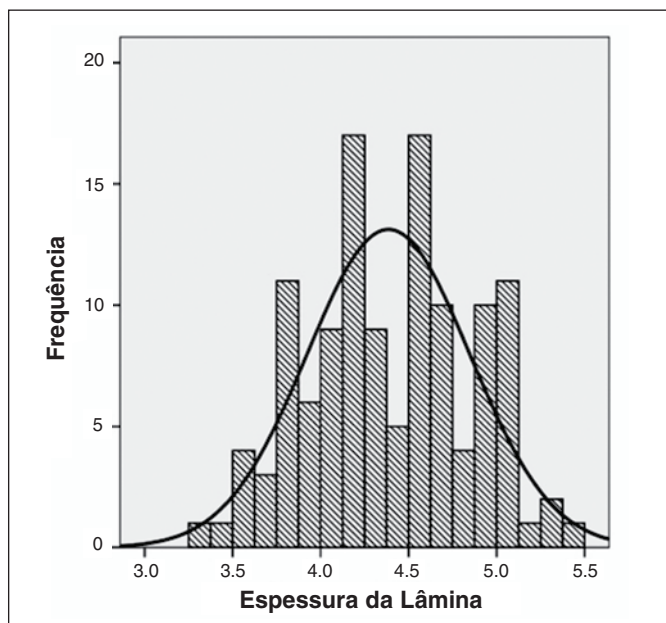


Figura 4. Frequência versus espessura da lâmina.

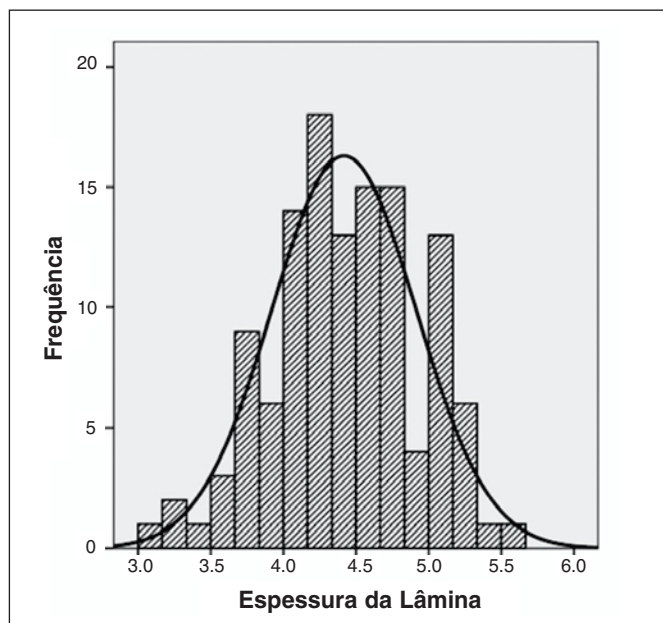


Figura 5. Frequência versus espessura do pedículo.

Para fixação da região cervical alta visando a fusão estável entre as vértebras temos várias técnicas disponíveis. As técnicas de amarrilho com fios como Brooks ou Gallie, apesar de serem procedimentos relativamente simples, possuem o inconveniente de necessitarem imobilização rígida no pós-operatório, como também apresentam altas taxas de pseudoartrose.<sup>2,3</sup> A técnica de fixação transarticular com parafuso de Jeanneret e Magerls<sup>4</sup> e a técnica de massa lateral de C1 e pedículo de C2 de Harms e Melcher<sup>5</sup> são hoje mais utilizadas. Do ponto de vista biomecânico, as técnicas com uso de parafusos são superiores à técnica de amarrilho mas tem como inconveniente o risco de lesão da artéria vertebral, da medula e das raízes.<sup>1,4-7</sup>

Em comparação com os dados obtidos por Ferri et al.<sup>2</sup> em 2010 onde 24% dos pedículos de C2 e 65% de lâminas C2 foram considerados aptos para a colocação de parafusos de 3,5mm, tivemos uma porcentagem maior de casos em que tal passagem seria anatomicamente possível.

O comprimento da massa lateral em ambos os grupos esta em torno de 9mm, não sendo portanto, a técnica de fixação com parafuso de massa lateral em C2, na população pediátrica estudada, uma opção segura de tratamento.

### CONCLUSÃO

A análise tomográfica do eixo na população pediátrica de 2 a 10 anos de idade mostrou que as dimensões anatômicas estudadas permitem, na maioria dos casos, a colocação de parafusos nas lâminas e pedículos, levando-se em conta os materiais disponíveis no mercado de 3,5mm de diâmetro.

Na prática cirúrgica com relação ao ângulo espino-laminar um valor basal ao redor de 45° pode ser adotado como referência na colocação de parafusos na lamina de C2.

O diminuto comprimento da massa lateral de C2 observado no estudo não permite a colocação do menor parafuso disponível no mercado para essa finalidade.

### REFERÊNCIAS

1. Lau SW, Sun LK, Lai R, Luk MS, Ng YS. Study of the Anatomical Variations of Vertebral Artery in C2 Vertebra With Magnetic Resonance Imaging and Its Application in the C1-C2 Transarticular Screw Fixation. *Spine (Phila Pa 1976)*. 2010;35(11):1136-43.
2. Ferri de Barros F, Little DG, Bridge C, Cummine J, Cree AK. Atlantoaxial and craniocervical arthrodesis in children: a tomographic study comparing C2 suitability of pedicle and laminae for screw fixation. *Spine (Phila Pa 1976)*. 2010;35(3):291-3.
3. Rocha ID, Jorge DMF, Pasqualin T, Lutaka AS, Rodrigues MB, Oliveira RP, et al. Tomographic analysis for the placement of laminar C2 screws. *Coluna/Columna*. 2008;7(2):230-4.
4. Jeanneret B, Magerl F. Primary posterior fusion C1/2 in odontoid fractures: indications, technique, and results of transarticular screw fixation. *J Spinal Disord*. 1992;5(4):464-75.
5. Harms J, Melcher RP. Posterior C1-C2 fusion with polyaxial screw and rod fixation. *Spine (Phila Pa 1976)*. 2001;26(22):2467-71.
6. Wright NM, Laurysen C. Vertebral artery injury in C1-2 transarticular screw fixation: results of a survey of the AANS/CNS section on disorders of the spine and peripheral nerves. *American Association of Neurological Surgeons/Congress of Neurological Surgeons. J Neurosurg*. 1998;88(4):634-40.
7. Mandel IM, Kambach BJ, Petersilge CA, Johnstone B, Yoo JU. Morphologic considerations of C2 isthmus dimensions for the placement of transarticular screws. *Spine (Phila Pa 1976)*. 2000;25(12):1542-7.